

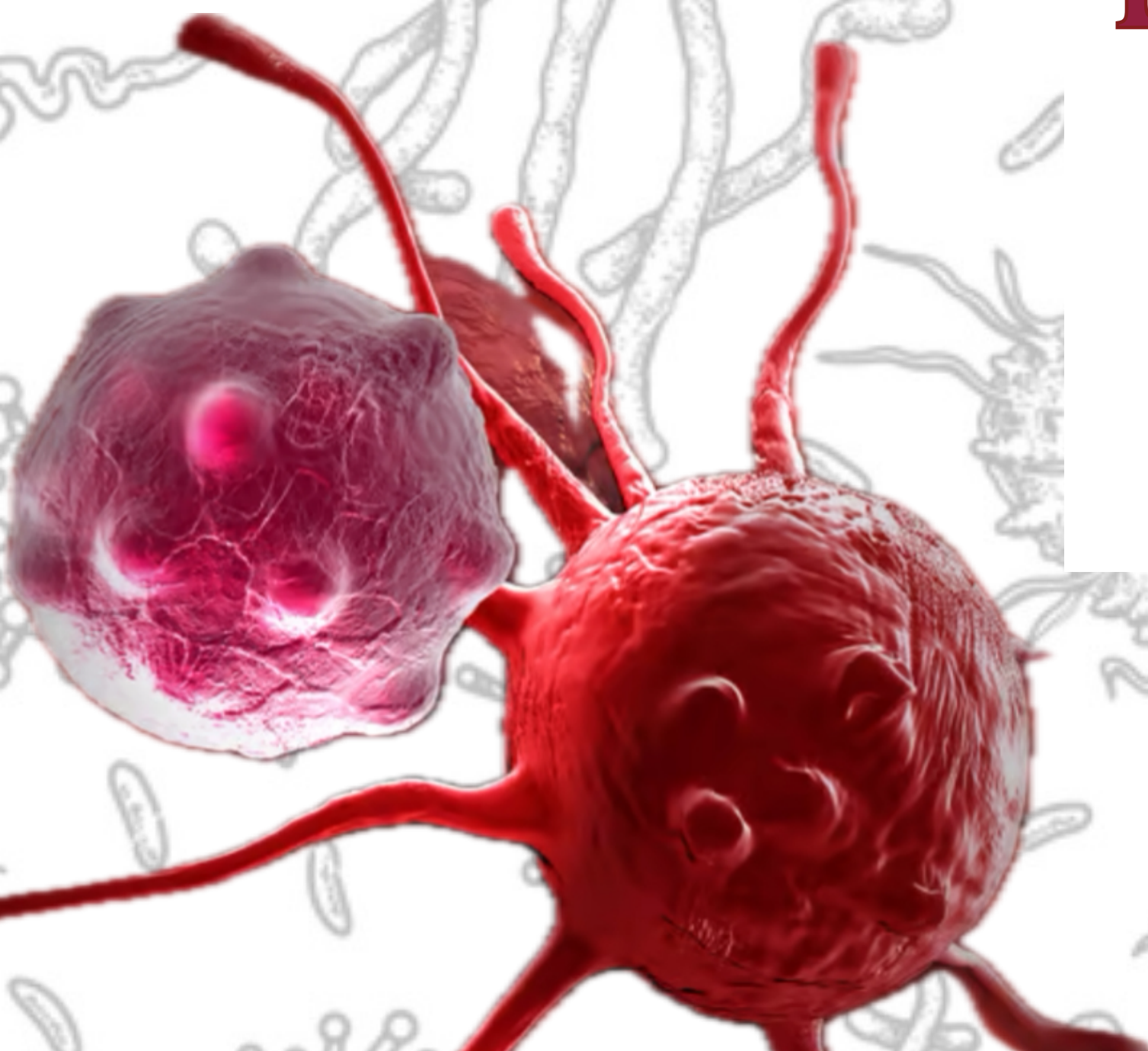


الفريق العلمي

# HLS PATHOLOGY Summaries

**DONE BY :**

Abdullah Harahsheh





قبل لا نبدأ ، الشغلات اللي كتشير كتشير مهمه واللي اكدت عليه الدكتور و اكد جاي منهم اسئلة اللي عليها هايلايت او لونها احمر الباقي درجته اهميته اقل من هذولاك صراحة

المحاضرة فاضية ، مليونه صور 😊❤️  
المحاضرات الماضية كنا نحكي عن ال non hodgkin

## Hodgkin Lymphoma

-Unlike NHL, they arise in a single lymph node or chain of lymph nodes and spread characteristically in a stepwise fashion to the anatomically contiguous nodes then spleen, liver and BM + B cell origin

ليش احنا فصلناها عن ال NHL ؟ اللي جنبها ❗❗ اهم نقطة

Hodgkin Lymphoma	Non-Hodgkin Lymphoma
More often localized to a single axial group of nodes (cervical, mediastinal, paraaortic)	More frequent involvement of multiple peripheral nodes
Orderly spread by contiguity	Noncontiguous spread
Mesenteric nodes and Waldeyer ring rarely involved	Mesenteric nodes and Waldeyer ring commonly involved
Extranodal involvement uncommon ❗❗	Extranodal involvement common

1- بتتموا بمكان واحد (single lymph node) بمناطق ال axial اللي بالجسم

2- بنتقل بطريقة منتظمة stepwise fashion يعني المرض بنتقل من قروب ليمف نود للقروب اللي جنبه

3- نادر نشوف هالمرض يكون خارج ال lymph node

باكثر من مكان بنمو ،  
بنمو باكثر من lymph node

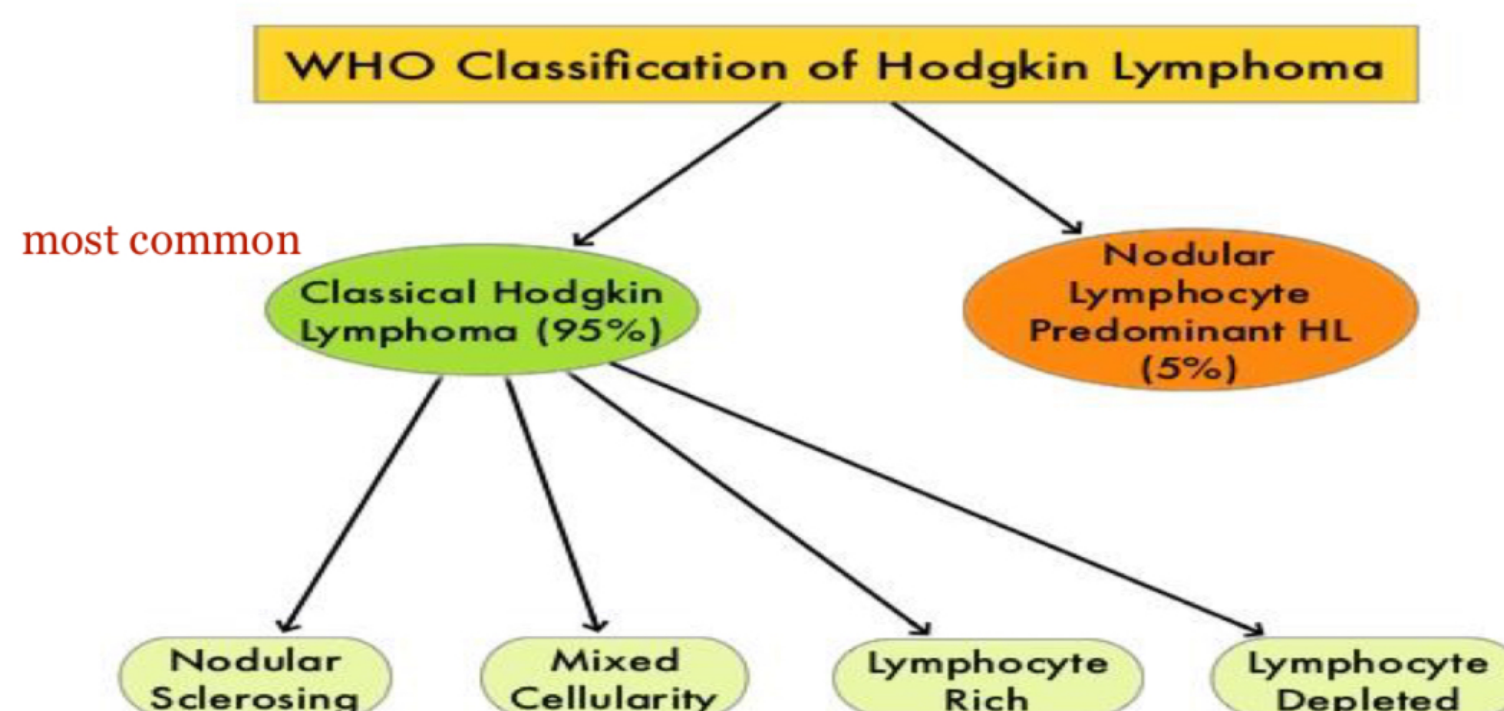
بطريقة عشوائية بنتقل

### Clinical Presentations :

-B-symptoms (cytokines release): Fever +Night sweats +Weight loss

-lymphadenopathy + Anemia due to bone marrow involvement  
نادر ال BM يصيرله involvement

### ❖ Classification Of Hodgkin lymphoma



# Lec : 6

قبل لا نبدأ ، الشغلات اللي كتشير كتشير مهمه واللي اكدت عليه الدكتور و اكيده جاي منهم اسئلة اللي عليها هايلايت او لونها احمر الباقي درجته اهميته اقل من هذولاك صراحة

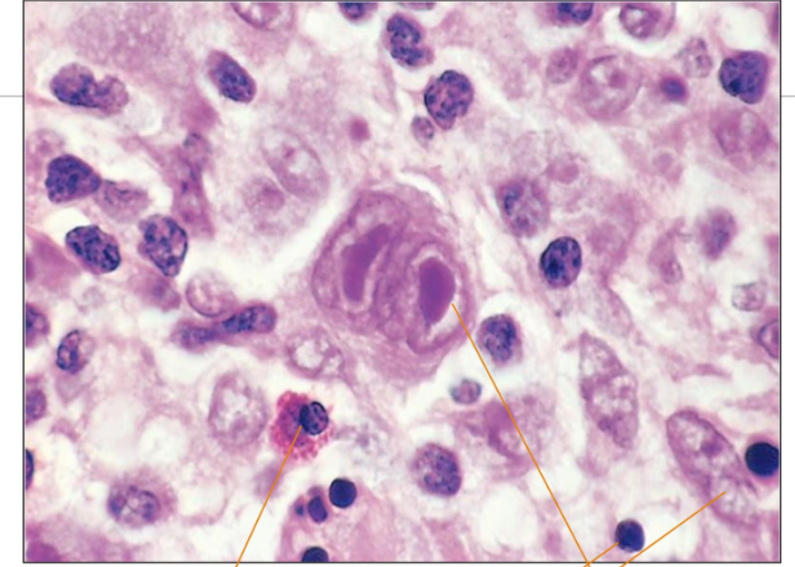


## Morphology:

-Neoplastic cells ((Reed-Sternberg cells (RS)) B cell من ال

عنا شغلتين بالصورة ال RS وكمان اشبي اسمه reactive inflammatory cell  
اللي هم ال Neutrophils ، Plasma cells ، Eosinophils ، Histiocytes.

هسا مش حوليها فراغ ؟ بس فيه نقط ، ال background يكون فيه reactive cell  
اللي همي ال lympho , macrophage , eosin , ...



Hodgkin's Lymphoma: showing classic Reed-Sternberg cell, lymphocytes, eosinophil & histiocytes.

## Morphologic Features of CLASSIC Reed-Sternberg Cells :

-Huge round inclusion-like nucleoli

-The CLASSIC RS cells with two mirror-image nuclei or nuclear lobes, each containing a large (inclusion-like) acidophilic nucleolus surrounded by a distinctive clear zone; together, they impart an owl-eye appearance.

هسا ممكن نشوف ال RS باشكال ثانية.

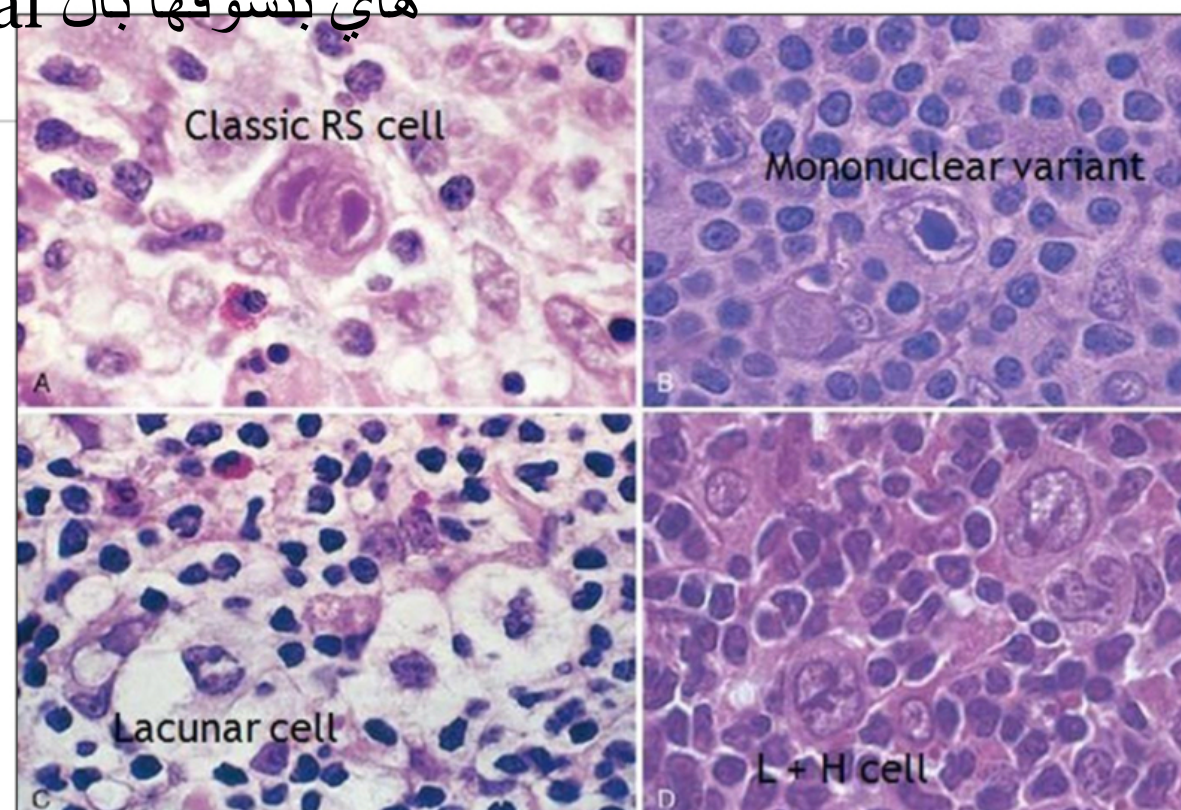

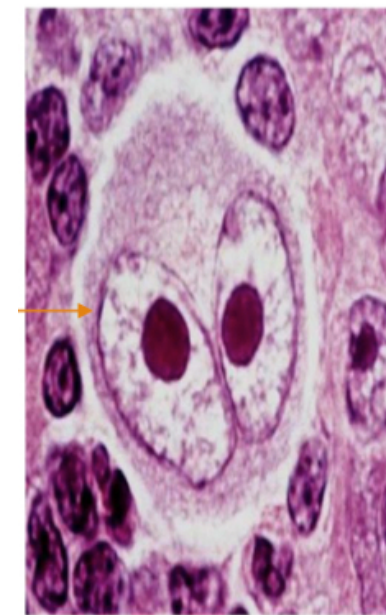
## Variants of Reed-Sternberg cells :

1-Hodgkin cells (Mononuclear variant)

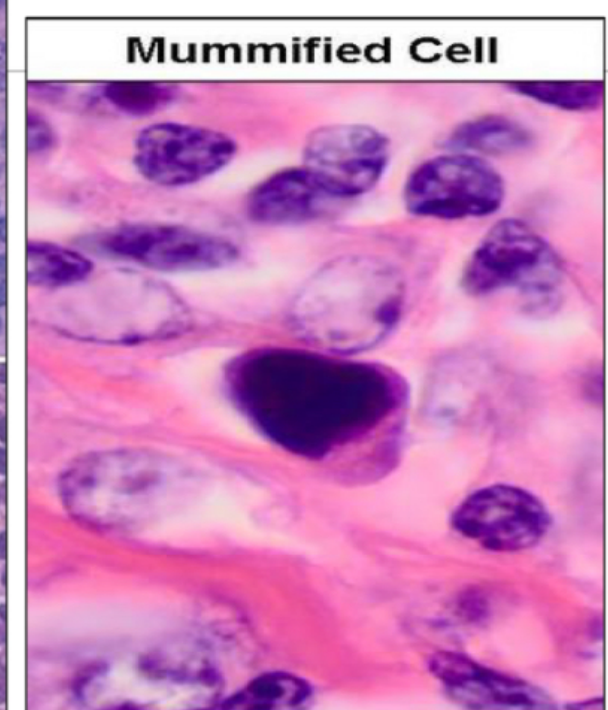2-Mummified cell : الخلايا بلشت تموت ، النواة بتصغر والسيتو بلش يختفي

3-Lacunar cells: Large polylobated nuclei surrounded by pale cytoplasm and contain inconspicuous nucleoli

4. (LP) L&H cells : non classical هاي بنشوفها بال



زي كانه حذا فاعصها، وكثير غامقه



# Lec : 6

قبل لا نبدأ ، الشغلات اللي كتشير كتشير مهمه واللي اكدت عليه الدكتور و اكيدي جاي منهم اسئلة اللي عليها هايلايت او لونها احمر الباقي درجته اهميته اقل من هذولاك صراحة



## Immunophenotyping Of HL

- classical HL : CD15+,CD30+
- Non classical :CD15-, CD30- ..... Nodular Lymphocyte predominant (NLPHL)

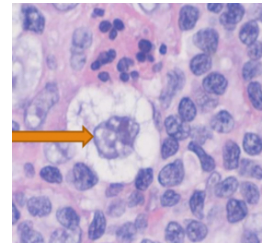
نبش نحكي عن الكلاسيكال وانواعه

### 1- Nodular Sclerosis :

- most common form.
- Patients present at an early stage (I&II)
- Overall prognosis is excellent + EBV Association ما يكون فيه EBV ما الهه علاقة ببعض
- EBV -

### Morphology:

- presence of collagen bands that divide the lymphoid tissue into circumscribed nodules  
نواه بتسبح بفراغ ..... ورح نلاقي ال lacunar cell



### 2-Mixed Cellularity:

- Classic RS cells are plentiful within a distinctive heterogeneous cellular infiltrate, which includes small lymphocytes, eosinophils, plasma cells, and benign histiocytes. reactive cell
- It is associated with EBV + Very good prognosis.

### 3-Lymphocyte Rich :

- reactive lymphocytes predominance and diagnostic Reed-Sternberg cells
- It is associated with EBV + Very good to excellent prognosis.

### 4-Lymphocyte depleted :

- It is more common in patients with HIV infection الايدز او نقص المناعة
- It has a poor prognosis + Stages III & IV are usual
- lymphocytes ما في

رح نحكي عن ال non classical هسا

# Lec : 6

قبل لا نبدأ ، الشغلات اللي كتشير كتشير مهمه واللي اكدت عليه الدكتور و اكدت جاي منهم اسئلة اللي عليها هايلايت او لونها احمر الباقي درجته اهميته اقل من هذولاك صراحة



## Nodular Lymphocyte predominant (NLPHL)

-Diffuse or nodules with many small resting lymphocytes

-Excellent prognosis كل الانواع كويسين ما عدا ؟ رقم ٤ خذها قاعدة

-EBV -

-young males بأثر عليهم اكثر اشوي

ليش فصلناه عن الكلاسيكال ؟ لانه ال RS الة مختلفة وحتى ما توخذ نفس الماركر والانتيجين تبعون الكلاسيكال

### Morphology :

-The large neoplastic cells, known as lymphocyte-predominant (LP) cells (white open arrow), often have multilobated nuclear contours and resemble popcorn

بكون nodule معبايين Rs + lymphocytes بشو تختلف ال RS ؟ ما يكون فيهم prominent nucleolus والنواة بتكون منفوخة .. بشبهوها بحبه البوشار (تختلف عن الكلاسيكال بالشكل ) وعشان نفرقهم اكثر عت الكلاسيكال هذول بكونوا negative لل 30+15



ركزوا على ال stage + prognosis+ EBV+ morphology خذوا الموضوع ببساطة

## ❖ Hodgkin Lymphoma Poor Prognostic Factors

عوامل ثانية مع ال stage بتخلي التشخيص اسوأ حتى ال stage بكون early stage

حكينا عنهم اول المحاضرة

- Stage IV, and B symptoms هسا early stage وما في B symptoms بكون اشوي منيح
- Age  $\geq 45$ yr كبير بالعمر + early stage بخلي ال prognosis اسوأ
- Male gender خصوصاً عند اللي عندهم نقص بالمناعة
- Histology (particularly the lymphocyte-depleted)
- ESR ( $>50$ ) Erythrocyte sedimentation rate
- Albumin level ( $<4$ g/dl),
- Low Hb. ( $<10.5$ g/dl)
- Extra-nodal disease اذا اجت برا ال lymph node رح يكول المريض هوا

آخر اشوي ، يوم السبت بعد الظهر رح احط على البوست كويك الدكتور علال دفعتنا و دفعة وريد ارجعولهم وحلوهم ادعولي ادعولي الله يعزكم ، ان شاء الله تفللوا 🙏❤️  
لا تنسوا اهلنا بغزة من دعائكم