



GENITOURINARY SYSTEM

SUBJECT :

Lec6

LEC NO. :

DONE BY :

Salsabeel almtour

وَقُلْ رَبِّ زِدْنِي عِلْمًا

ما تنسوا اهلنا بغزه من دعائكم....

اللهم احفظ اهل غزة وكن لهم عوناً ونصيراً، اللهم ارحم شهداءهم، واشف جرحاهم، ونجي أطفالهم من الموت وارحم نسائهم من الفقر وأشدد على رجالهم بالقوة والصبر.
اللهم اجعل أطفال غزة آمنين مطمئنين، اللهم احفظهم بعينك التي لا تنام واجعل منهم عبداً أقوياء أشداء يجاهدون في سبيلك فينصرون على عدوهم.

سبحان الله

الحمد لله

لا إله إلا الله

الله أكبر

وهلاء حنبش المحاضره و اللي
بدايتها تكمله للمحاضره الماضيه

الجرب

Scabies is a contagious ectoparasite skin infestation characterized by superficial burrows and intense pruritus (itching). Main clinical manifestation

يعني هي مش بتعيش على سطح الجلد لاء هي بتعمل زي حفرة او tunnel بال ep و بتعيش فيه بال epidermal

It is caused by the mite *Sarcoptes scabiei*.

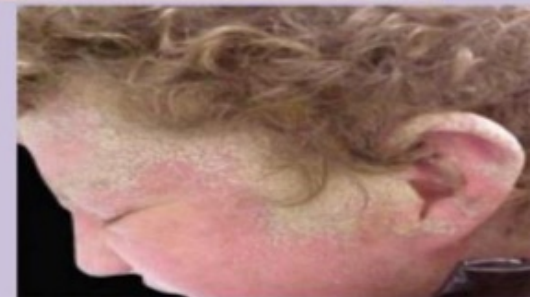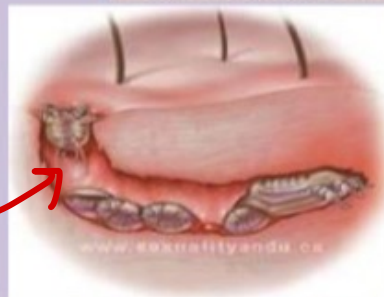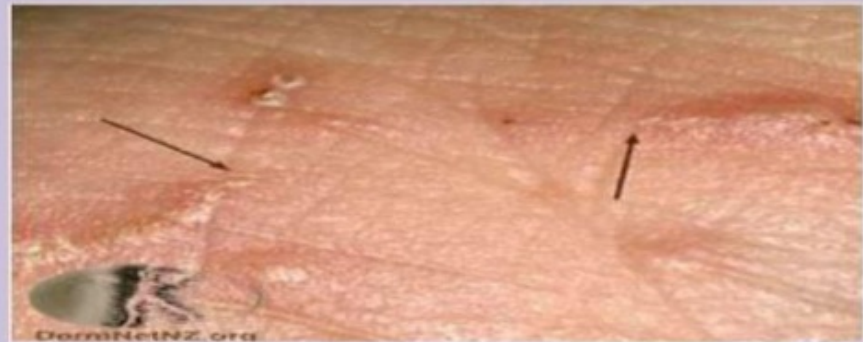The word *scabies* itself is derived from the Latin word for "scratch" (*scabere*).

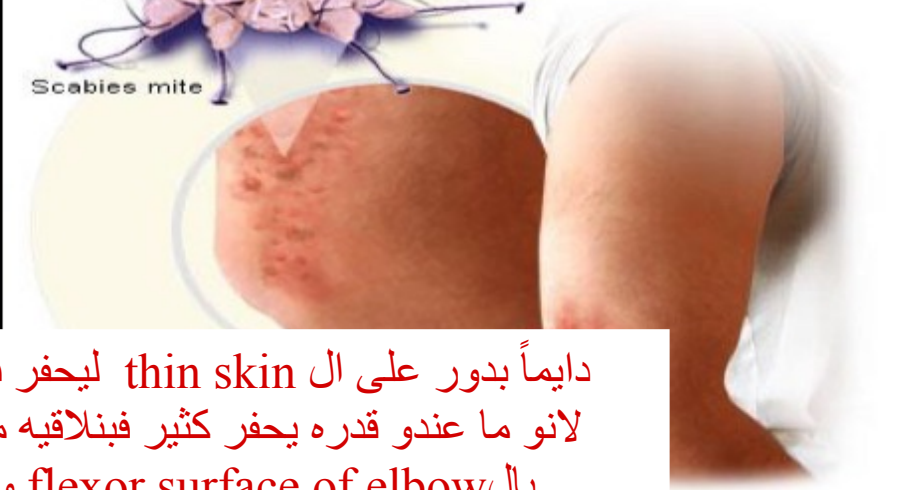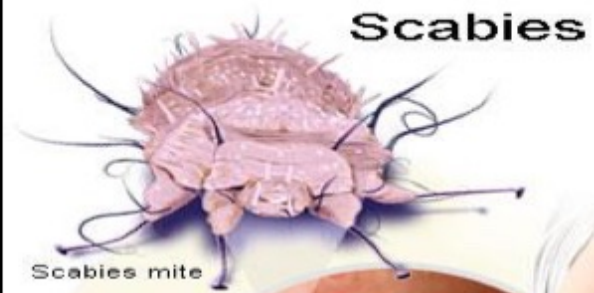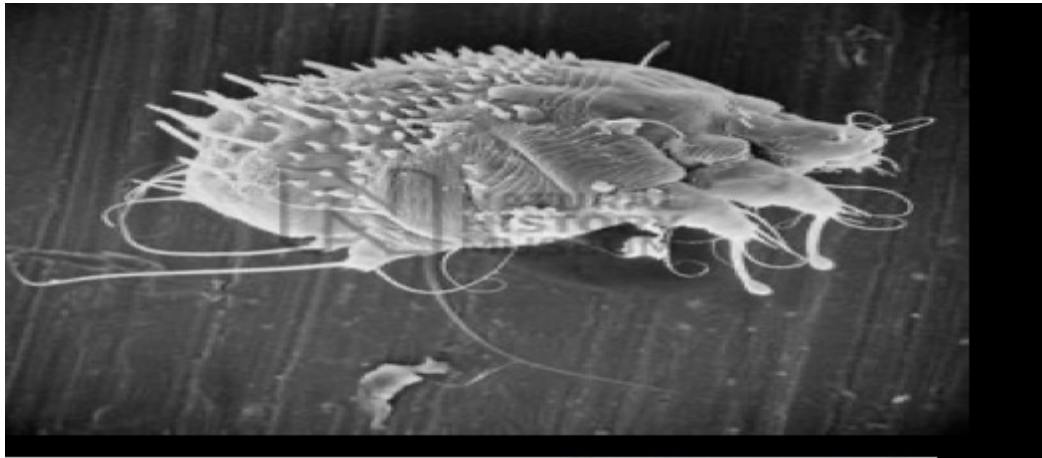
يخدش

The itching gets worse during the night and hot baths

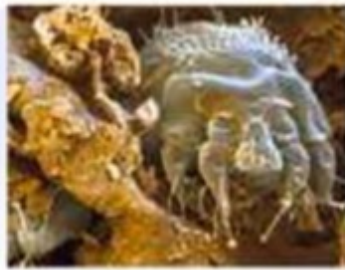Tunnel in the epidermal

SCABIES

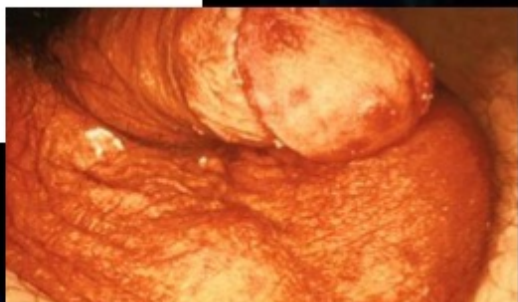
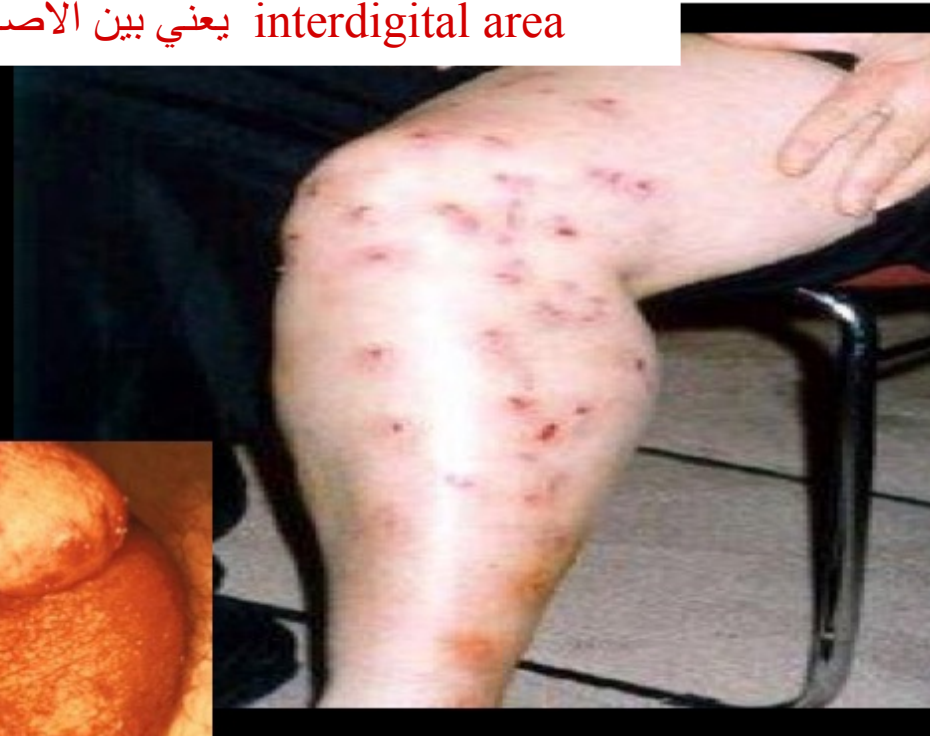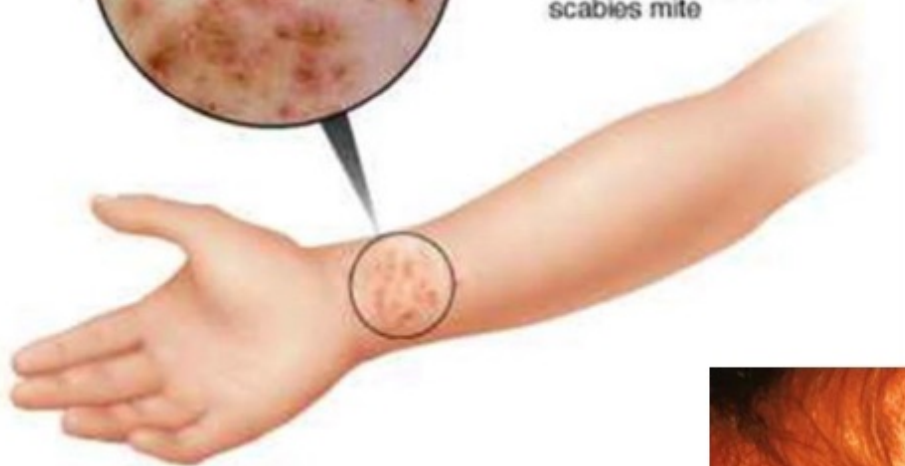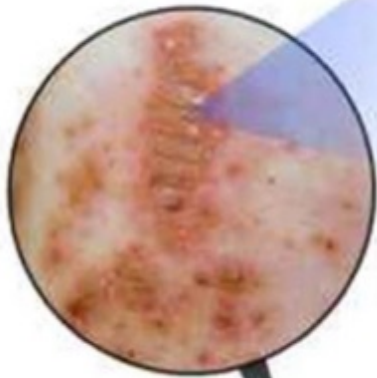




دائماً بدور على ال thin skin ليحفر فيها
لانو ما عندو قدره يحفر كثير فبنلاقه مثلاً
بال flexor surface of elbow و ال
interdigital area يعني بين الاصابع



Electron micrograph of scabies mite



طبعاً هو إلو علاقه بال poor hygiene و ال
overcrowding و السجون و المخيمات بالتالي بشكل
عام سببها قلة نظافه و لكن اكيد في حالات ما دخلها
بالنظافه بحيث ممكن الشخص انصاب من حد ثاني

Scabies

بعدي كل اللي حوليه

Scabies is highly contagious and can be spread
by scratching, picking up the mites under the
fingernails and simply touching another
person's skin.

They can also be spread onto other objects like
keyboards, toilets, clothing, towels, bedding,
furniture, and anything else that the mite may
be rubbed off onto, especially if a person is
heavily infested.

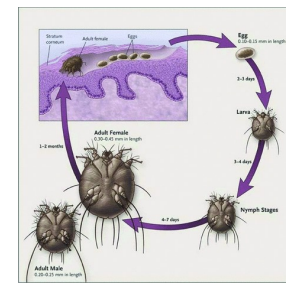
وهون تكمن صعوبة علاجه بحيث بطيب الشخص لكن
ممكن ملابسه او البيت يكون لسا contaminated

The parasite can survive up to 14 days away from
a host, but often do not survive longer than two
or three days away from human skin.¹

يعني مش شرط يضل 14 يوم عايش بحيث هو بتغذي على ال human tissue
فهو و قدر تو على تحمل الجوع بضل عايش غالباً بس لتلت ايام و اقصى حد ل
14 يوم لانو ممكن يلاقي human tissue على الملابس او الكنب فيصمد شوي
Feed on dissolve tissue not blood

لما اعمل scratching لل lesion اول اشى الا ما ينقل mite على
اضافره بالتالى اى اشى بلمسه بنقل ال mite الو و تانى اشى انو
ممکن و انا بعمل scratching اجرح ال skin و يصير عنا minor
injuries و خصوصاً انو هدول ال lesions بكل الجسم بنتشرو
بالتالى بصير at risk for secondary bacterial infection
و هاد بعطينى indication لكيف اعلاج هاد المريض بحيث بعطيه
اشى يمنع الحكه antihistamine و بعطيه antibiotic ك
prevention للاصابه بالبكتيريا

Scabies



When a human comes into contact with the female mite, it burrows under the skin, laying eggs along the lines of its burrow. These eggs hatch, and the resulting offspring rise to the surface of the skin; mate; and repeat the cycle causing red lesions. ال incubation period اربع اسابيع ف فتره طويله لتبلش تطلع الاعراض.

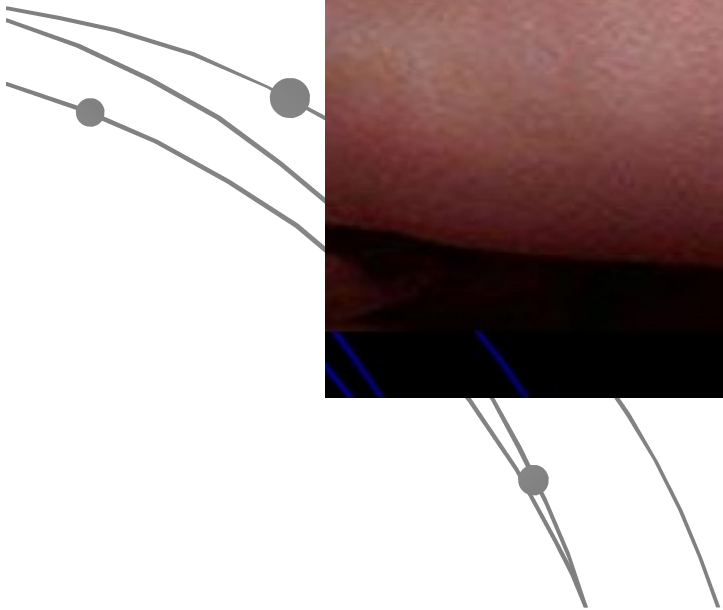
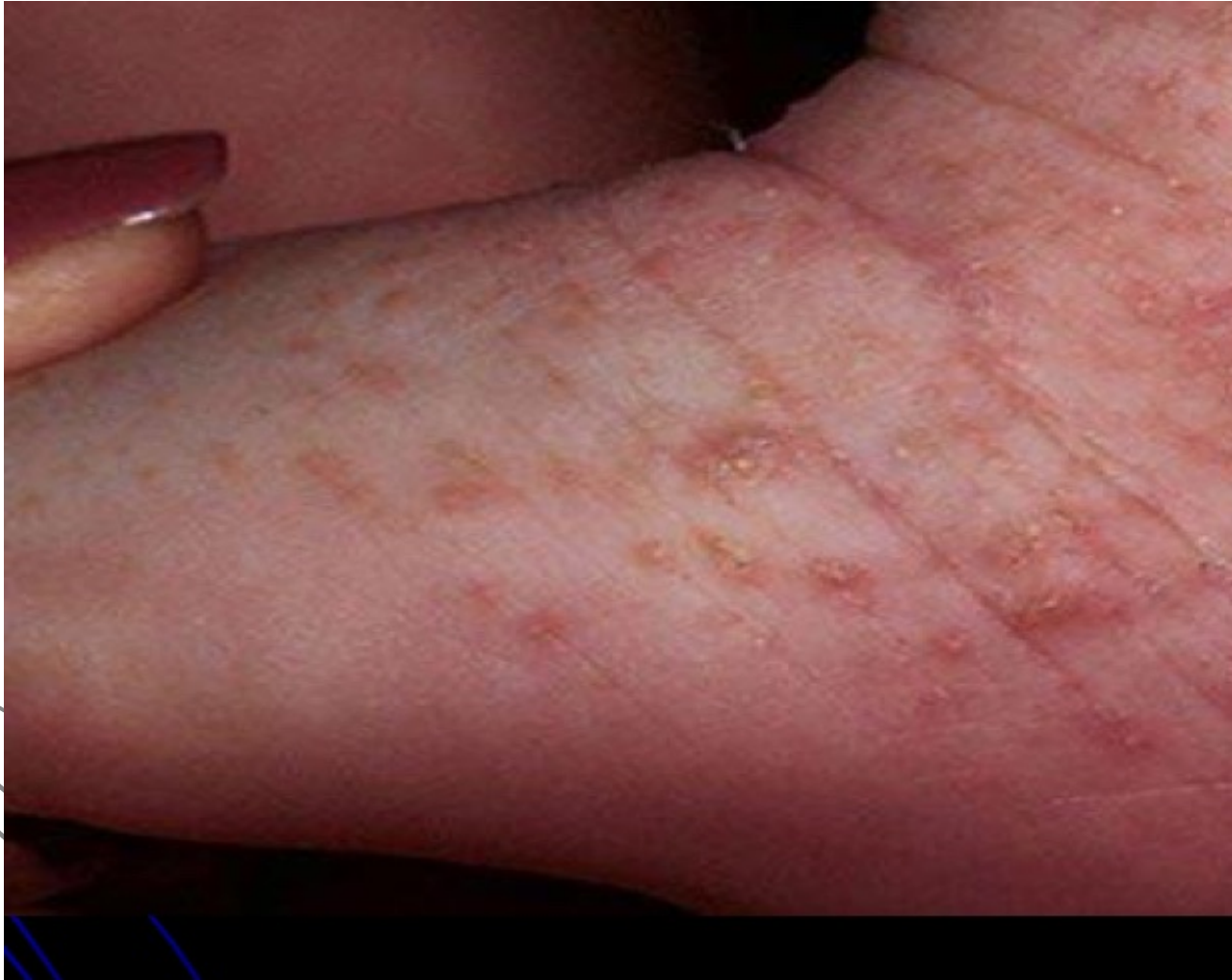فممکن يعدي بدون ما يعرف

A delayed hypersensitivity (allergic) response resulting in a papular eruption (red, elevated area on skin) often occurs 30-40 days after infestation. While there may be hundreds of papules, fewer than 10 burrows are typically found.

دورة حياتها بكل بساطه انو بالبدايه بصير تزواج بين ال male and female بعدها هاي ال female بتروح على ال skin تا عانا لتحفر فيه و تضع البيوض تا عتها بالحفره و طبعاً ما يكون في pain لانو بس بتحفر بال epidermal ما في اعصاب و بتحفر بعمق يادوب من 1-3 مم لواحد سم و دورتها طويله تعتبر لانو ال eggs بدهم 3 اسابيع ليفقصوا و بعدها بصيرو يطلعوا ع ال skin و برجع بصير fertilization و تعاد الدوره مره اخرى

نتيجة ال waste product تا عت ال saliva لل mite بصير عنا delayed hypersensitivity reaction بسببنا هاد ال itching و ال lesions تا عها

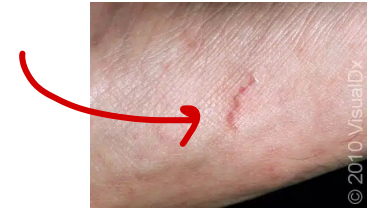هاي ال papules اما بتكون طلعت بسبب
infection اخرى ناتجه من ال itching او من ال
mite نفسها عند ال burrow تااعها



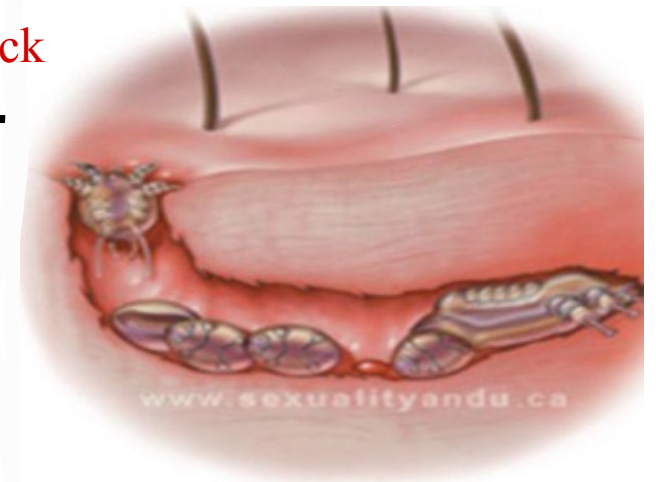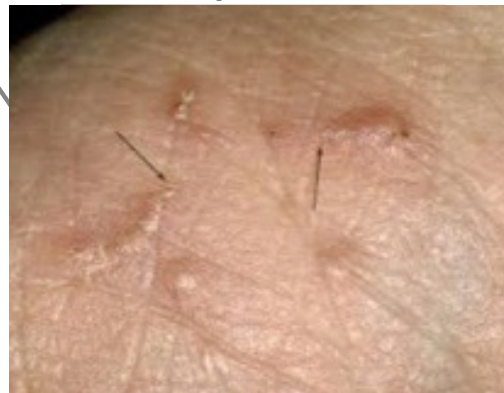هاي ال scaly line مهمه لل diagnosis بحيث لما نشوفها بنعرف انو هون مكان ال mite

The burrow

- A fine, wavy and slightly scaly line
- A few mm to one cm long.
- A tiny mite may sometimes be seen at the end of the burrow. ممكن افتح ال burrow بإبره معينه و اخذ ال mite و احطها تحت المايكروسكوب اشوفها
- Mostly in the webs of fingers, flexing surfaces of the wrists, around elbows and armpits, areolae of the breasts in females and on genitals of males, along the belt line, and on the lower buttocks.
- The face is usually not involved. Mainly below the neck



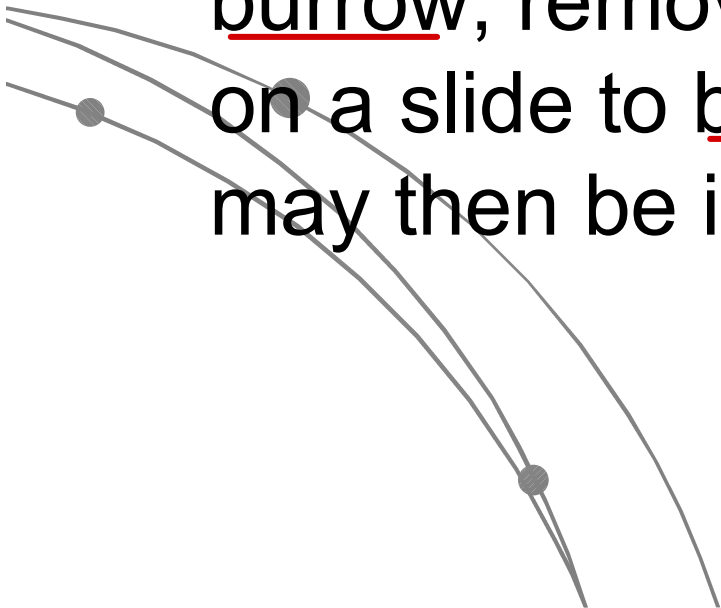
ال balm يعتبر thick skin
فما بتقدر تعيش فيه بال adult.
اما ال baby كفو thin skin
فممكن تعيش باي مكان فيه



Diagnosis

- Diagnosis can be made simply by observing the characteristic burrows of the mites causing scabies.
- A sterilized needle can be used to explore the pearly bump at the end of a burrow, remove its contents, and place it on a slide to be examined. The mite itself may then be identified.

بس غالباً بالعيادات بكون clinical
diagnosis لانو بكون في خوف من
العدوى ف من بعيد بنشخصه و
بنعطيه علاج



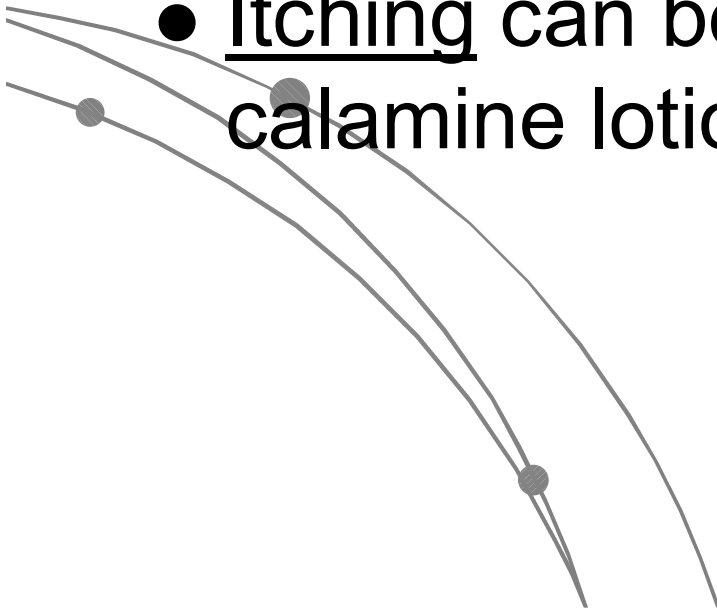
طبعاً غير الدواء لازم نعطيہ instructions لكي يتخلص
منها تماماً فمثلاً لازم ياخذ good shower و يستخدم ليفه
معينه تكون خشنه و يرمي ملابسه و يحطهم بكييس لكم يوم
لتموت ال mite و هيك اشياء

Treatment

- Treatment by several types of lotions (usually containing 5% Permethrin) can be applied to the body and left on for 12 to 24 hours. One topical application is usually sufficient. بكمال بالعلاج لكم اسبوع او شهر لنتأكد انو ع الاكيد راح

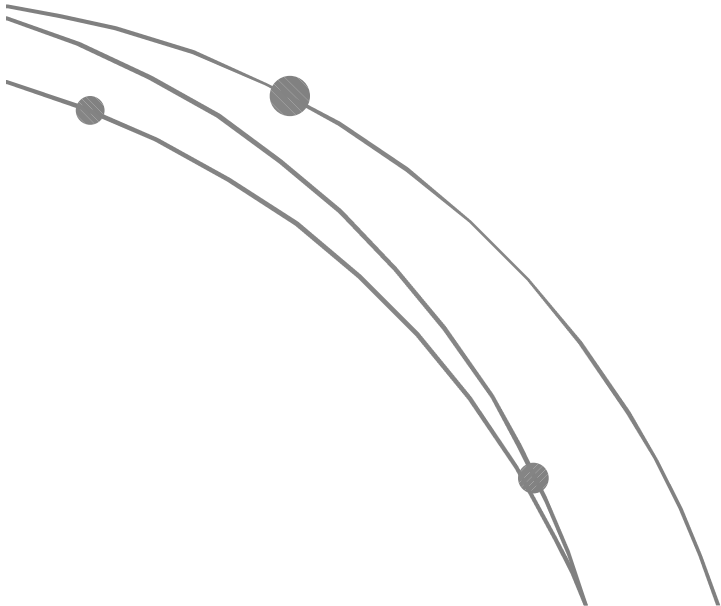
- Itching can be lessened by the use of calamine lotion or antihistamines.+ Antibiotics for prevention of 2nd bacterial inf

بدنا نشيك ع كل العيله لانو حكينا الاعراض بدها
شهر لتطلع ف احتمال تكون الام مصاب بس مش
طالعه اعراضها و كذلك الحكي عباقي الافراد
فكلهم بعطيهم علاج



Prevention

- Good hygiene is essential in the prevention of scabies.
- When a member of a household is diagnosed with scabies, all that person's recently worn clothing and bedding should be washed in very hot water.



نوت :

① ال scabies تاع الحيوانات نوعه يختلف عن تاع ال human لكن ممكن ينتقل تاع الحيوانات للhuman

② برضو بما انو حكينا بتنتقل بال close contact ف بالتالي ممكن تنتقل بال sexual contact

Genito-Urinary System

Herpes, HPV

طيب هون حنبش بموضوع جديد و رح نبدأ بشرح ال HSV
و المحاضره الجاي ان شاءالله تكلمة ال HPV

اخذنا البكتيريا و ال parasite و علاقتهم بال STD و
عرفنا قديه انهم سيئين و الهم complications كثيره بس
الاشي المنيح it can be treated
على الرغم انو بمجتمعاتنا كثير من هدول المرضى ما
بتقبلوا هاي الامراض فما بيجوا يتعالجوا بالتالي بصير
عندهم هاي ال complications

اما بالنسبه للفايروس فهما بعملو complications
و المشكله انو ما الهم ttt

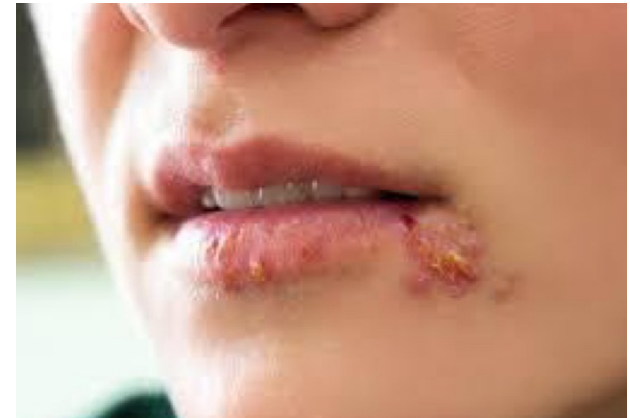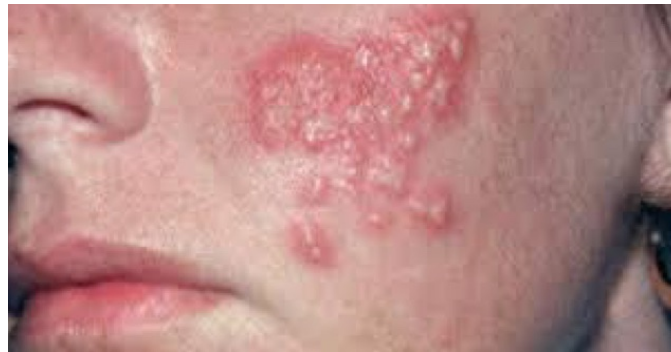HERPES SIMPLEX VIRUS

■ HSV-1 and HSV-2

– differences in glycoprotein gB enable them to be distinguished

– HSV-1 has gB1: غالباً بال upper part of the body , Lips, face و بطلع ال crusty big sore

– HSV-2 has gB2: اما هاد بال lower part of the body و اللي يتعلق بال STD



HERPES SIMPLEX DISEASE

■ HSV

لانو بتخبى و بعيش بال nerve و بضل يطلع كل فتره يعمل infection و يرجع
يتخبى و ما بعمل damage لل nerve و بنسمي هاي الفتره ب latent period

– recurrent ulcers in areas of the skin and mucous membranes.

– “above the waist” (HSV-1) *More common*

– “below the waist” (HSV-2).

■ As with all herpesviruses, herpes simplex persists in a latent form and reactivates to cause viral excretion and/or disease.

EPIDEMIOLOGY

- Direct contact with infected secretions is the principal mode of spread.

اي مكان بالجسم عليه الفايروس و حد
تاني عمل direct contact على نفس
المكان هاد بنصاب بالفايروس

Ex: sexual contact

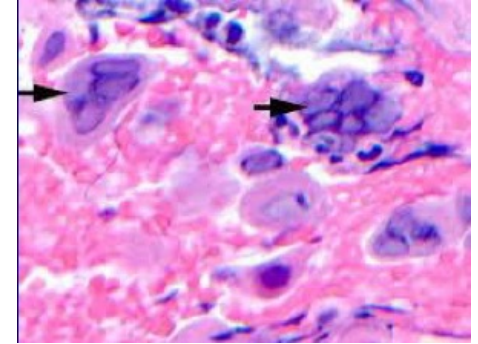
PATHOGENESIS

Primary infection

A Acute Infections

- Infection produces inflammation and giant cells.
 - the union of several distinct cells, often forming a granuloma.
- The virus can infect and spread in axons and ganglia.
- Spread of virus can occur by cell-to-cell transfer and can therefore be unaffected by circulating immune globulin.

غالباً هاد الفايروس بصيينا و احنا صغار
يعني خمس ست سنين و اول ما يصيينا
بعمللنا primary infection بحيث بصير عنا
التهاب بالحلق زيو زي اي sore throat و
بعمللنا ال gingivostomatitis التهاب بال
oral mucosa و يكون السبب ال HSV و
بعد هيك هاد الفايروس بروح ع ال
ganglia وبعيش فيها و بالتالي بضل معنا لآخر
العمر as a latent virus



Extra:

All herpesviruses have mechanisms for passing through cell junctions, which exclude neutralizing antibodies and offer a clear path to neighboring, uninfected cells

هون بعد ما عمل ال primary infection
دخل ع ال nerves و صار latent virus

Ⓑ Latent Infection

- Latent infection by HSV-1 has been demonstrated in trigeminal, superior cervical, and vagal nerve ganglia, and occasionally in the S2–S3 dorsal sensory nerve root ganglia.
- Latent HSV-2 infection has been demonstrated in the sacral (S2–S3) region.

غالباً سبب انو ال HSV 1 بعمل recurrent inf بال upper body هو
انو بعيش او بتخبي بال nerve ganglia اللي بتكون اصلاً بال upper
body و نفس الحكي ينطبق على ال HSV 2 بتخبي بال lower
ganglia فبعمل recurrent inf بال lower body

Latent Infection

زى ما حكينا ما بعمل nerve damage لل

- Latent infection of nervous tissue by HSV does not result in the death of the cell.
- Reactivation account for most recurrences of both genital and orolabial infections. It can be precipitated by sun exposure, fever or trauma.

غالباً ما في اشي معياً ممكن يعمل activation للفايروس من شخص لآخر بتختلف بحيث ممكن مع ال stress او ال trauma او عند الصيام او من استخدام ادويه معينه او حتى خلال ال period لل female او بالامتحانات مثلاً فبشكل عام تختلف الظروف هي بس any decrease in immunity بتعطي مجال للفايروس انو يطلع

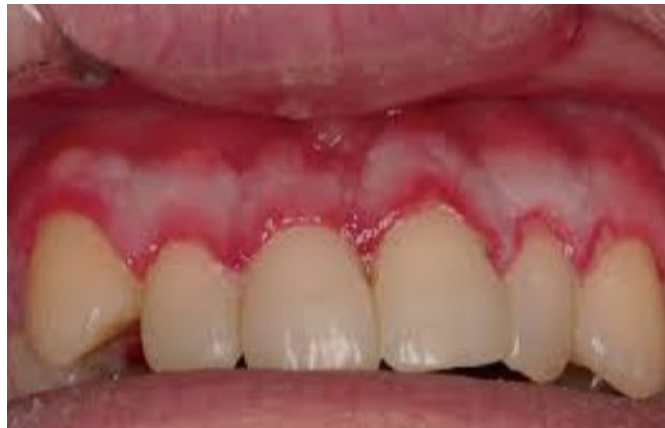CLINICAL ASPECTS

Manifestations

① Herpes Simplex Type 1

- Primary infections is often asymptomatic.
- When symptomatic, typically in children, it appears most frequently as gingivostomatitis, with fever and ulcerative lesions involving the buccal mucosa, tongue, gums, and pharynx.

يعني اغلب الناس اول مره بصيبيهم ما بتطلع عليهم اعراض لكن في ناس بيطلع عليهم اعراض اول مره بصيبيهم و غالباً بكونوا اطفال ف زي ما حكينا و هما صغار اول مره بجيلهم زيو زي اي sore throat بتطلع عليهم الاعراض اللي مكتوبه بالسلايد



ال oral mucosa بشكل عام

CLINICAL ASPECTS

Manifestations

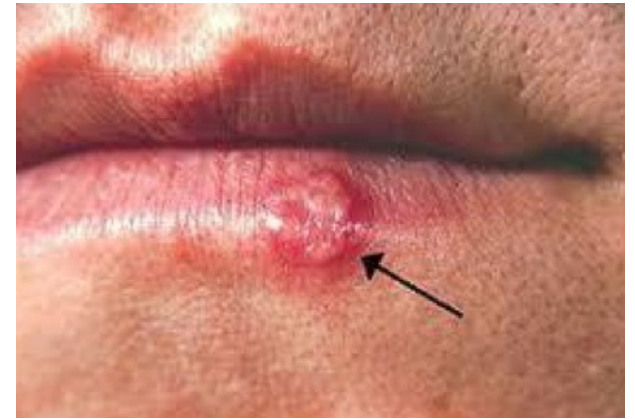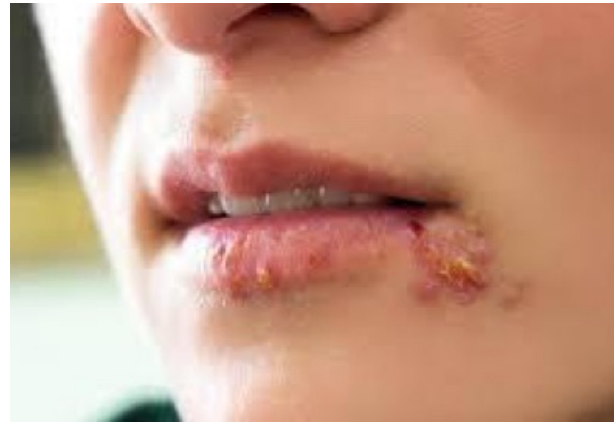Herpes Simplex Type 1

هون ال lesions بالعاده بتطلع around the mouth
(oral herpes or cold sores)

- Infection with HSV-1 is usually “above the waist.” It consists of grouped or single vesicular lesions, painful fluid-filled that become pustular and coalesce to form single or multiple ulcers.

الاشي اللي بميزو انو قبل ما
تطلع هاي ال lesions بكم يوم
بصير في شعور بال / burning/
tingling بالمنطقه فبعرف انو
حتطلع ال infection فيها

بعديها بتبلش تطلع شوية papules
بكبرو و بصير فيهم fluid و بعد فتره
بصير لهم rupture و بتحول ل crusty
lesions around the mouth

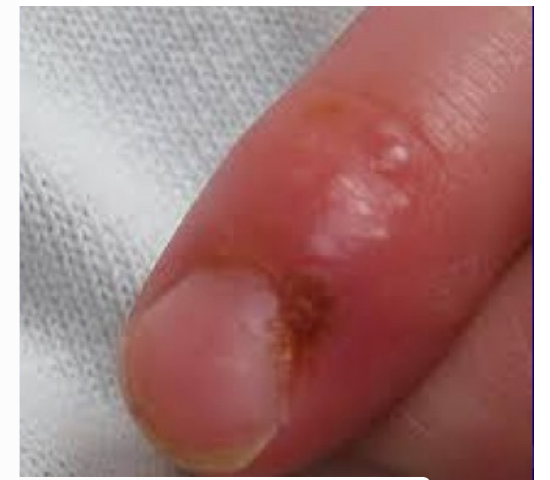
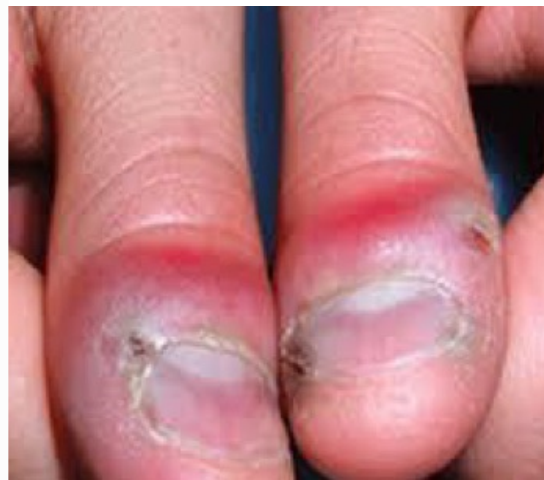
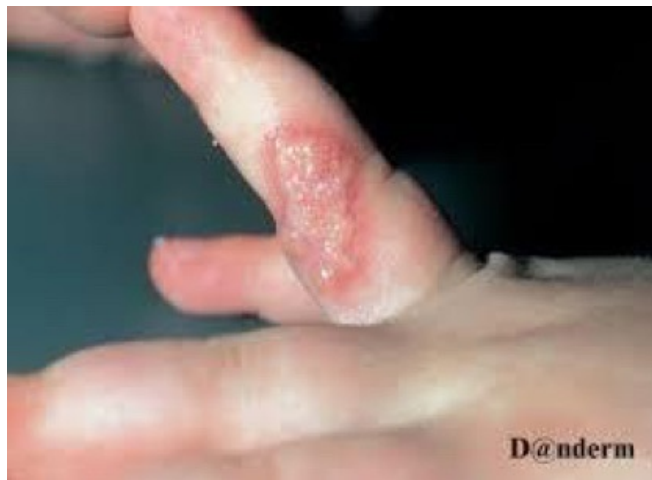ممکن لو على مرحله مبكره من ظهور ال lesion اعطي ال ttt
يخفف منها شوي لكن برضو صعب موضوع علاجه

- The lesions are quite painful, and the acute illness usually lasts 5 to 12 days.
- After this initial infection, HSV may become latent within sensory nerve root ganglia of the trigeminal nerve.
- Recurrent cold sores are usually unilateral.

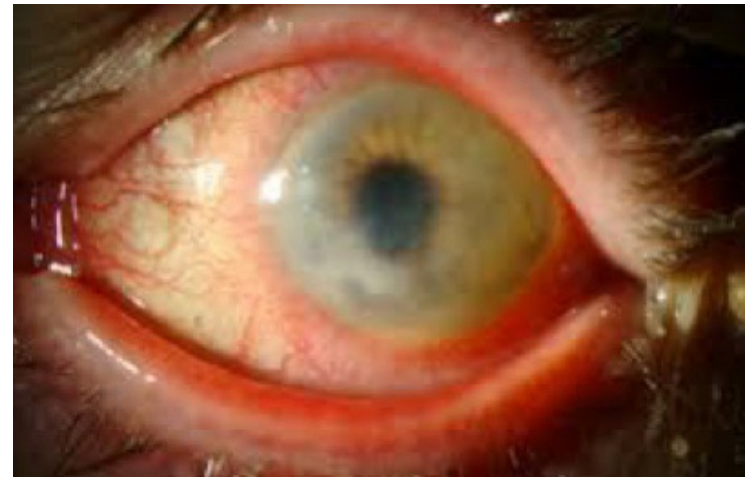- It sometimes infects the finger or nail area. This infection, termed herpetic whitlow which mimics bacterial paronychia.

صح هو mostly حولين ال mouth لكن هذا لا يعني انو عادي
ممکن يطلع و يطلع هاي ال lesions بأي مكان بالجسم و هون
مثال لو طلعت بال finger



ولانو حكينا ممكن يطلع بأي مكان فالعين و حده منهم و هاي one of its complications

- Herpetic corneal and conjunctival infection can cause blindness.
- HSV encephalitis may rarely occur as a result of reactivation.



② Herpes Simplex Type 2

- Genital herpes is an important sexually transmitted disease.
- Both HSV-1 and HSV-2 can cause genital disease. صح احنا حكينا انو ال hvs1 بال mouth و ال hsv2 بال genital لكن هاد عم نحكي بشكل عام و mainly بالتالي عادي ممكن واحد يعمل نفس الثاني

Primary Genital Herpes Infection

- Multiple painful vesicopustular lesions after few days from sexual contact.

نفس ال lesions اللي حكينا عناها لل hsv1 بس هون بتطلع بال genital area

Recurrent Genital Herpes Infection

بالزبط نفس ال
presentation
mouth ال
تاعات ال
بس اختلاف المكان

- A common symptom is prodromal paresthesias (tingling , burning sensation) in the perineum, genitalia, or buttocks that occur 12 to 24 hours before the appearance of lesions.

بالعاده ال complications تاعنو اكثر
بتأثر ال female لانها بتدخل ب
pregnancy

Neonatal Herpes

- It usually results from transmission of virus during delivery through infected genital secretions from the mother.
- In utero infection, although possible, is uncommon.

بالعادة ال complications تاعتو اكثر بتأثر ال female لانها بتدخل ب pregnancy و خلال الولاده بمر الطفل بال birth canal واللي بكون عليها ال virus وبالتالي بتنتقل العدوى للطفل ولانو الطفل ما عندو مناعه فممکن يصير عندو اعراض كثيره و يتوفى بالنهايه

TREATMENT

- Several antiviral drugs have been developed. The most effective and commonly used is the nucleoside analog acyclovir.

حكينا بالعاده العلاجات و الكريمات بتكون ع الفاضي ولكن بتخفف نوعاً ما

و غالباً الاجراءات اللي بتبعوها بالعلاج مع امراه حامل مصابه بتكون غير فمثلاً ممكن يخلوها تعمل ولاده قيصريه cesarean section و برضو لو طفل اخذ العدوى من امه خلال الولاده إلو اجراءات خاصه غير عن باقي المرضى بحيث مباشره بيلشوا يعطوه acyclovir

كُلُّ مَرٍّ سَوْفَ يَمُرُّ
لِيَأْتِي بِالْيُسْرِ الَّذِي يَسُرُّ

وهيك خلصنا المحاضره
بتمنى اكون فدتكم و ما تنسوننا من دعائكم