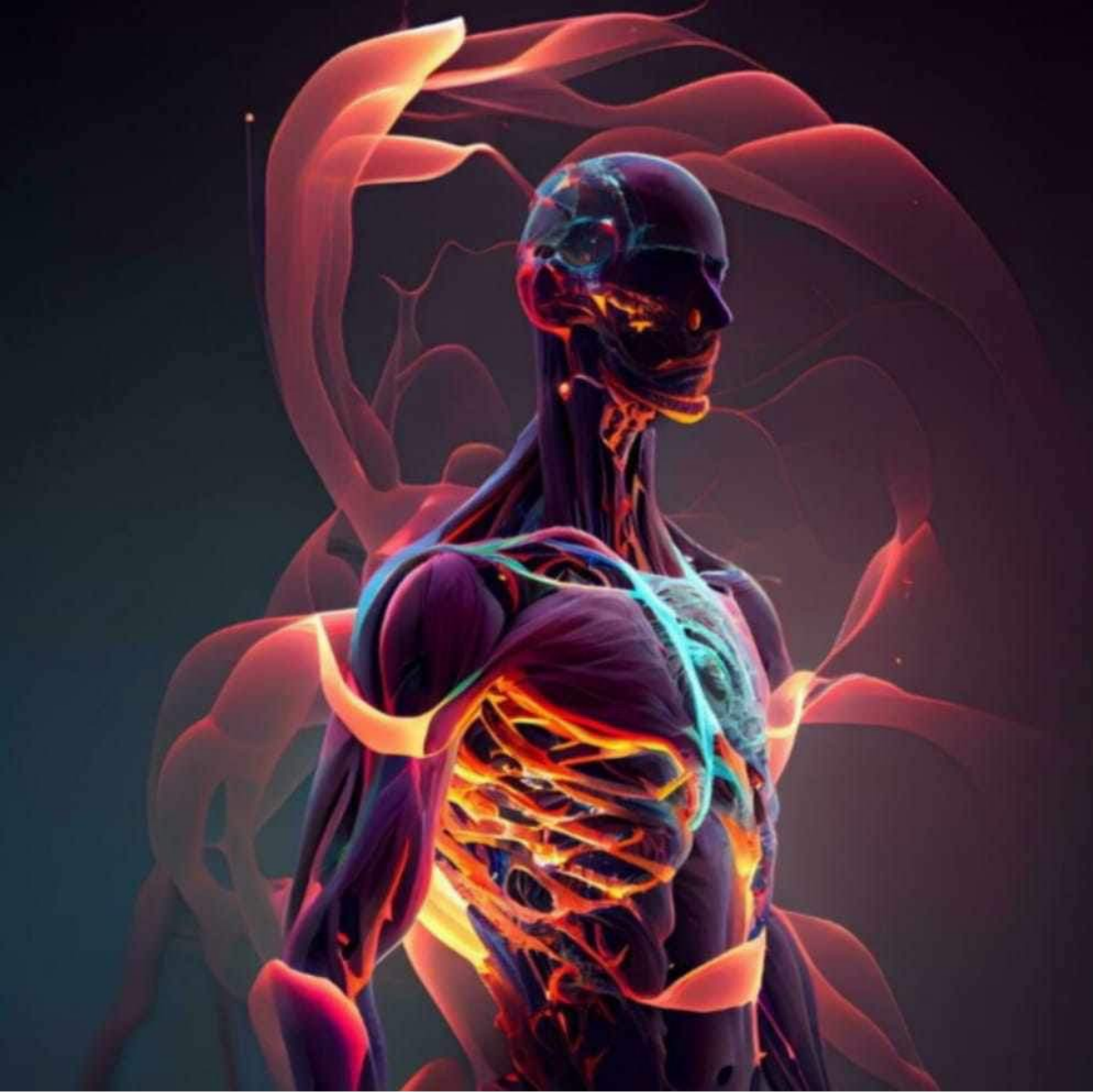



Lecture: Lab 6

Done By: Rawan Shatnawi

# **Lab 6**

## **Muscles of Lower Limb**

ASIS

Sartorius

Iliopsoas

اسمها هييك  
لأنها رباعية  
→ Quadriceps Femoris:

Rectus Femoris

**Vastus Intermedius**

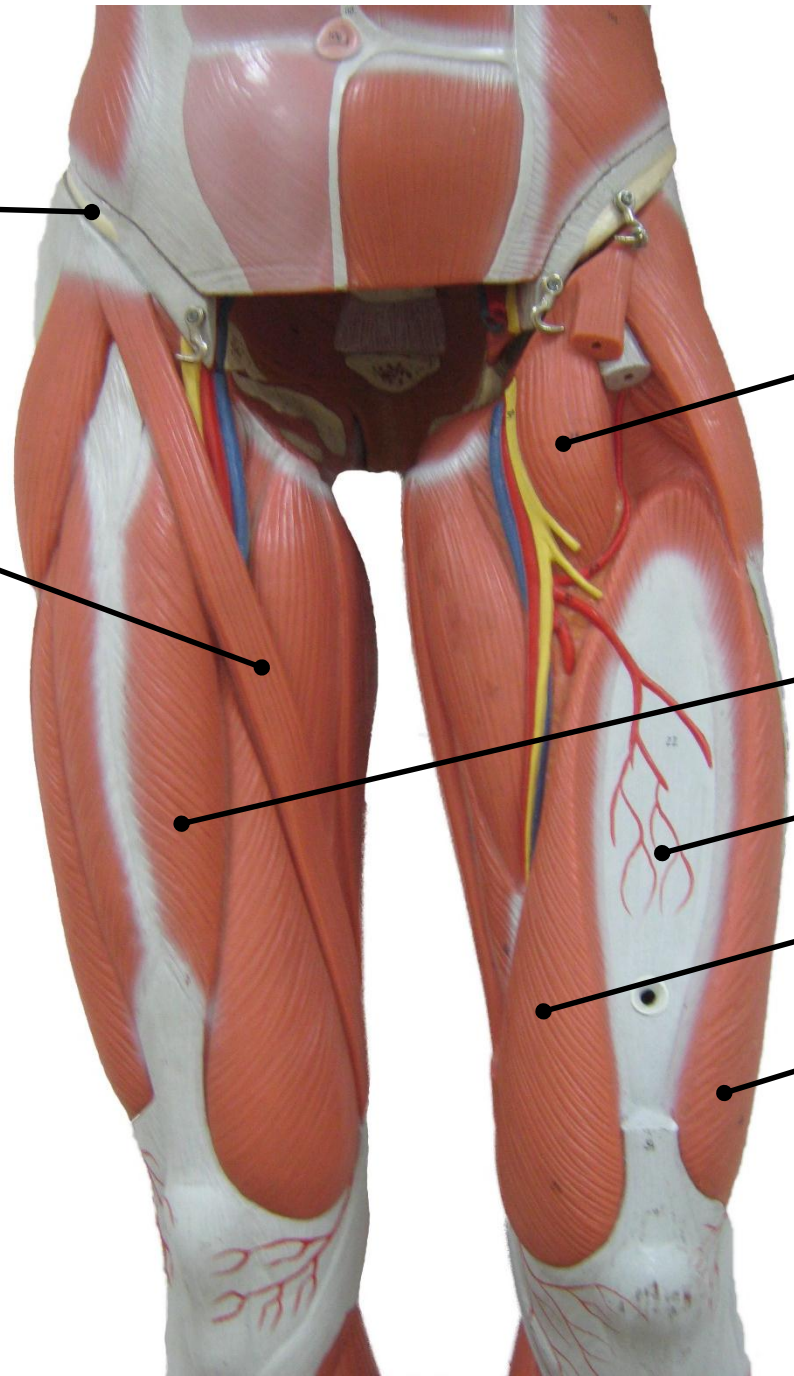
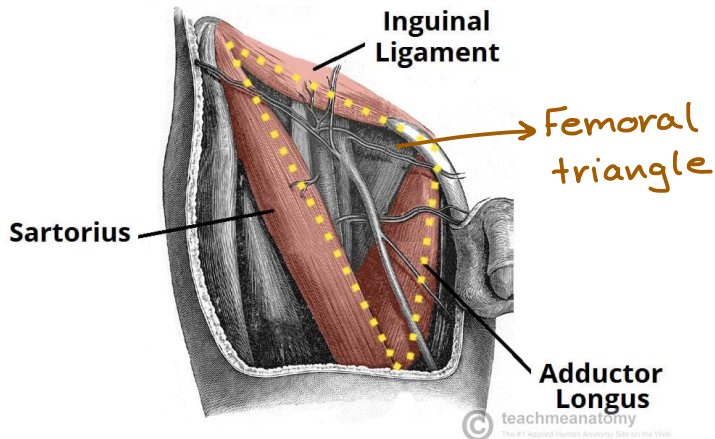
بتكون ثثة ال  
→ Rectus femoris

Vastus Medialis

⇒ *medially* بتكون

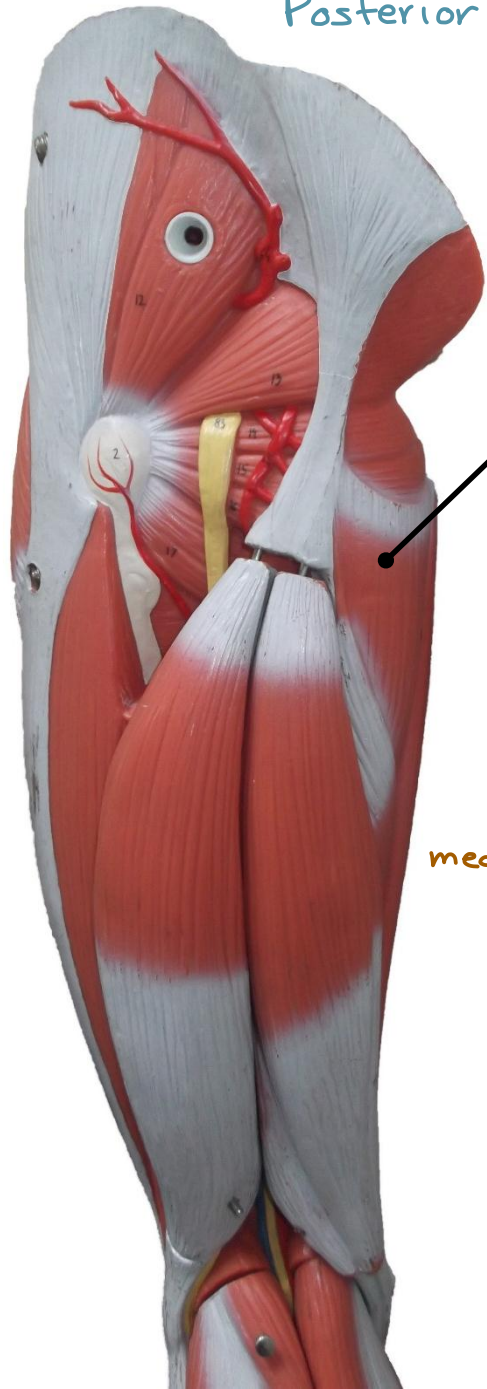
Vastus Lateralis

⇒ *Laterally*





Posterior view



Adductor Magnus

عضلة من الـ

medial compartment

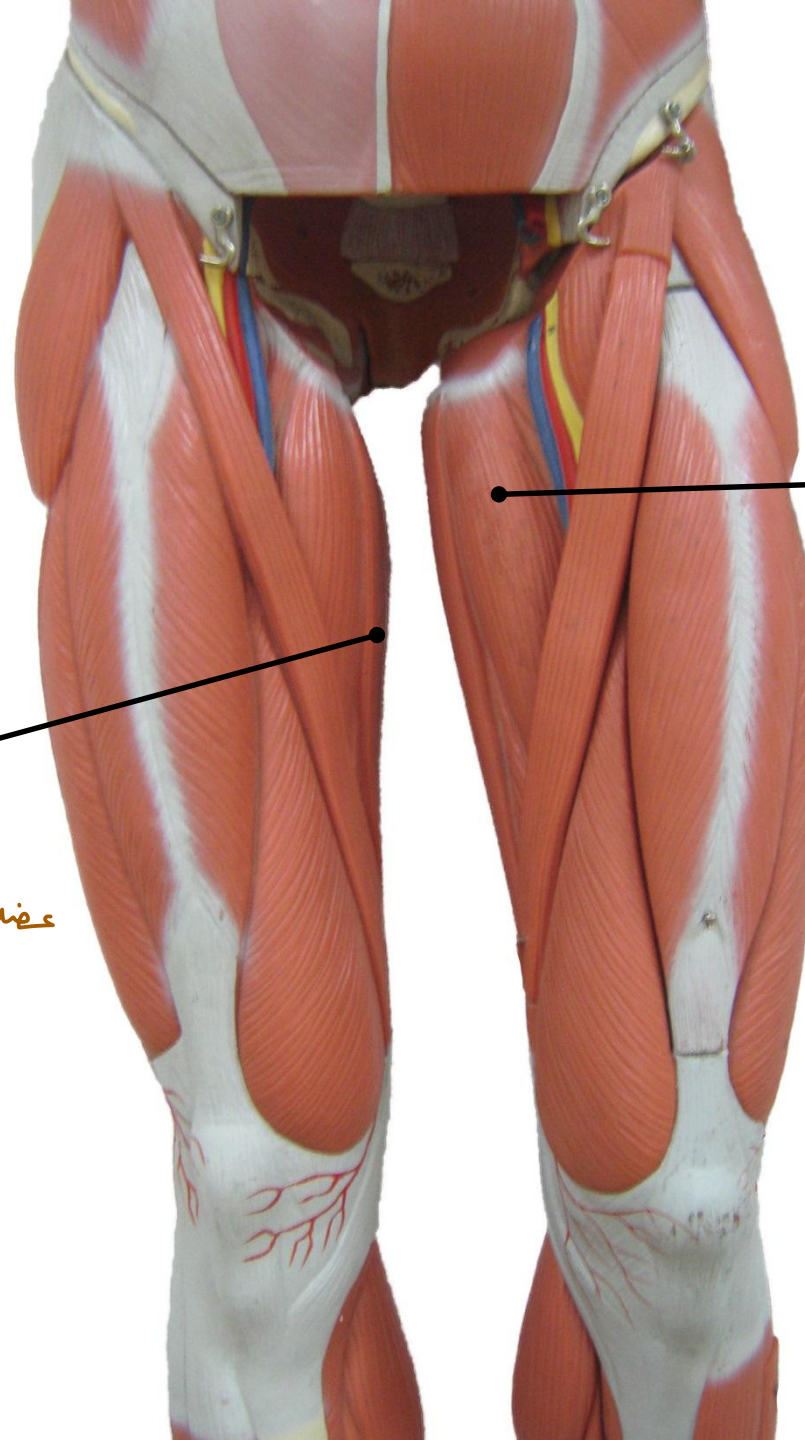
جانب الخلف شوي

Gracilis

أول عضلة ممكن أ شونها من

عضلات الـ medial compartment

(medially)



Adductor Longus

(medially)



gluteus medius تحت ال  
 gluteus minimus تكون ال  
 وهي تكون  
 على العظم على  
 طول  
**Gluteus Medius**  
 تكون تحت ال  
 gluteus maximus

العظمة الكبيرة الي قافلة  
 على ال  
 gluteal region

**Gluteus Maximus**

**Piriformis**  
**Superior Gemellus**  
 تكون فوق  
**Greater Trochanter**  
 جزء من عظمة ال  
 femur  
**Obturator Internus**  
 تكون بالدمج  
**Inferior Gemellus**  
 تكون من تحت  
**Quadratus Femoris**

**Adductor Magnus**

**Gracilis**

**Biceps Femoris**  
 Laterally

**Semitendinosus**

**Semimembranosus**  
 تكون تحت ال  
 Semitendinosus  
 وتكون  
 medially

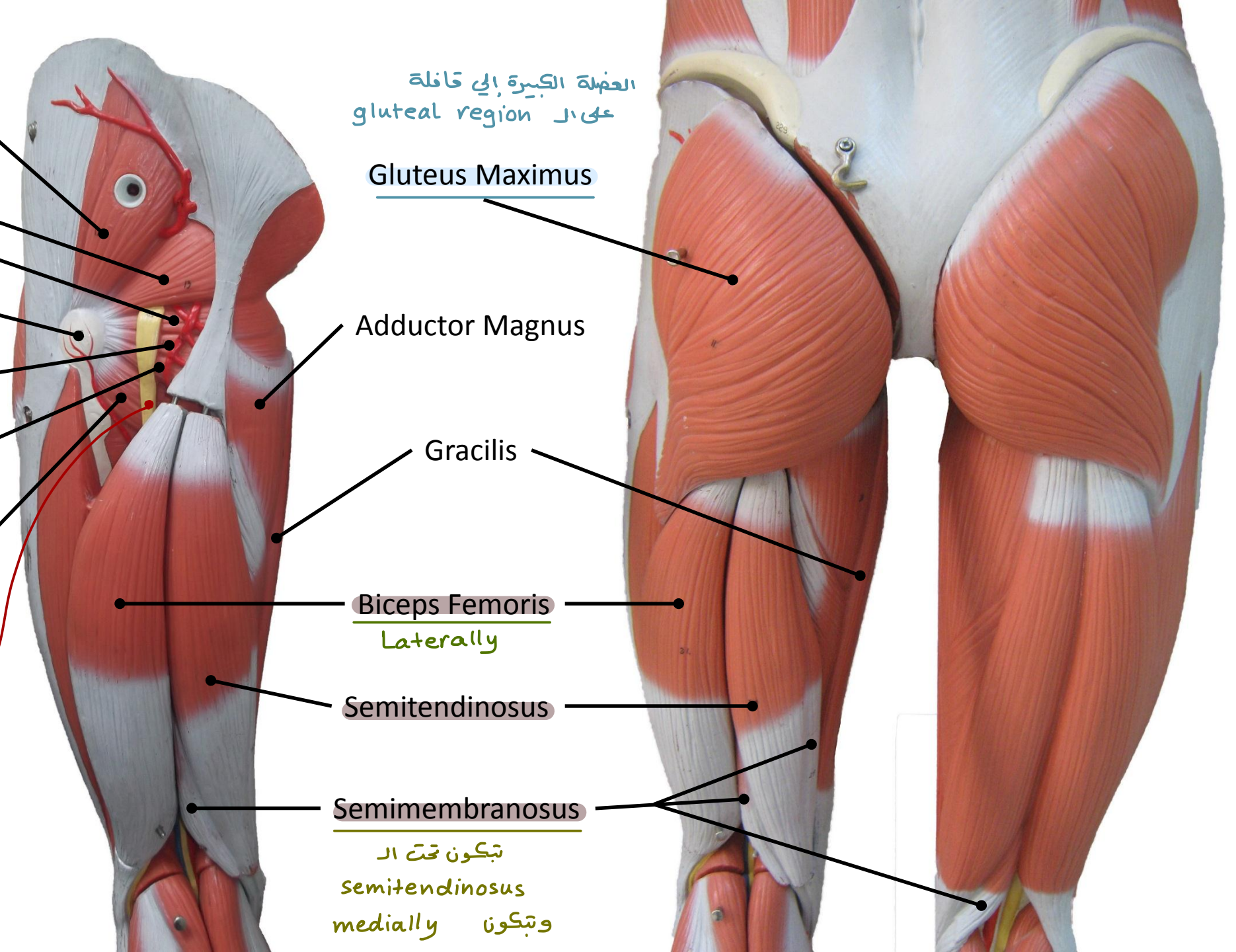
Lateral rotators  
 of the thigh

Sciatic nerve

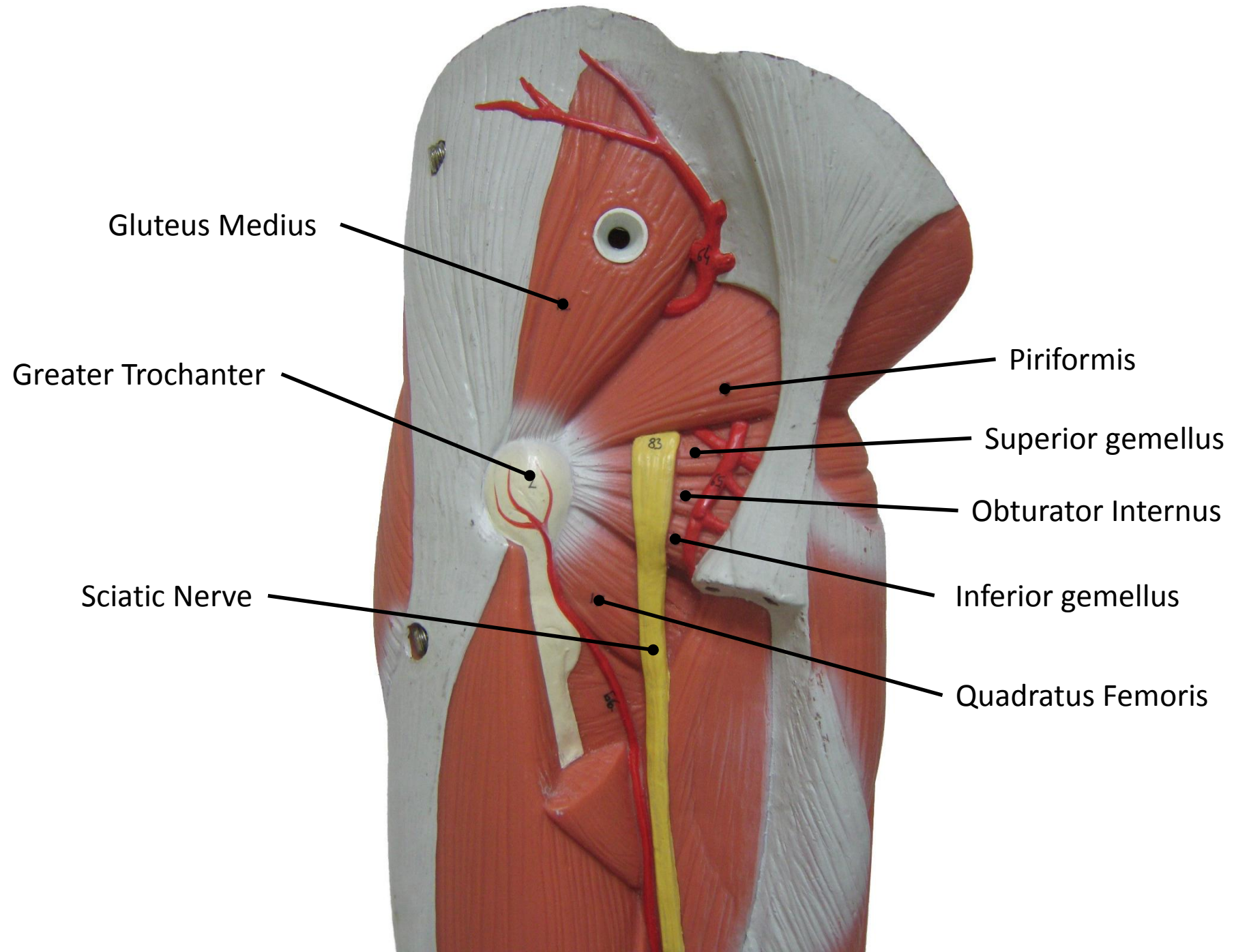
gluteal region

back of the thigh

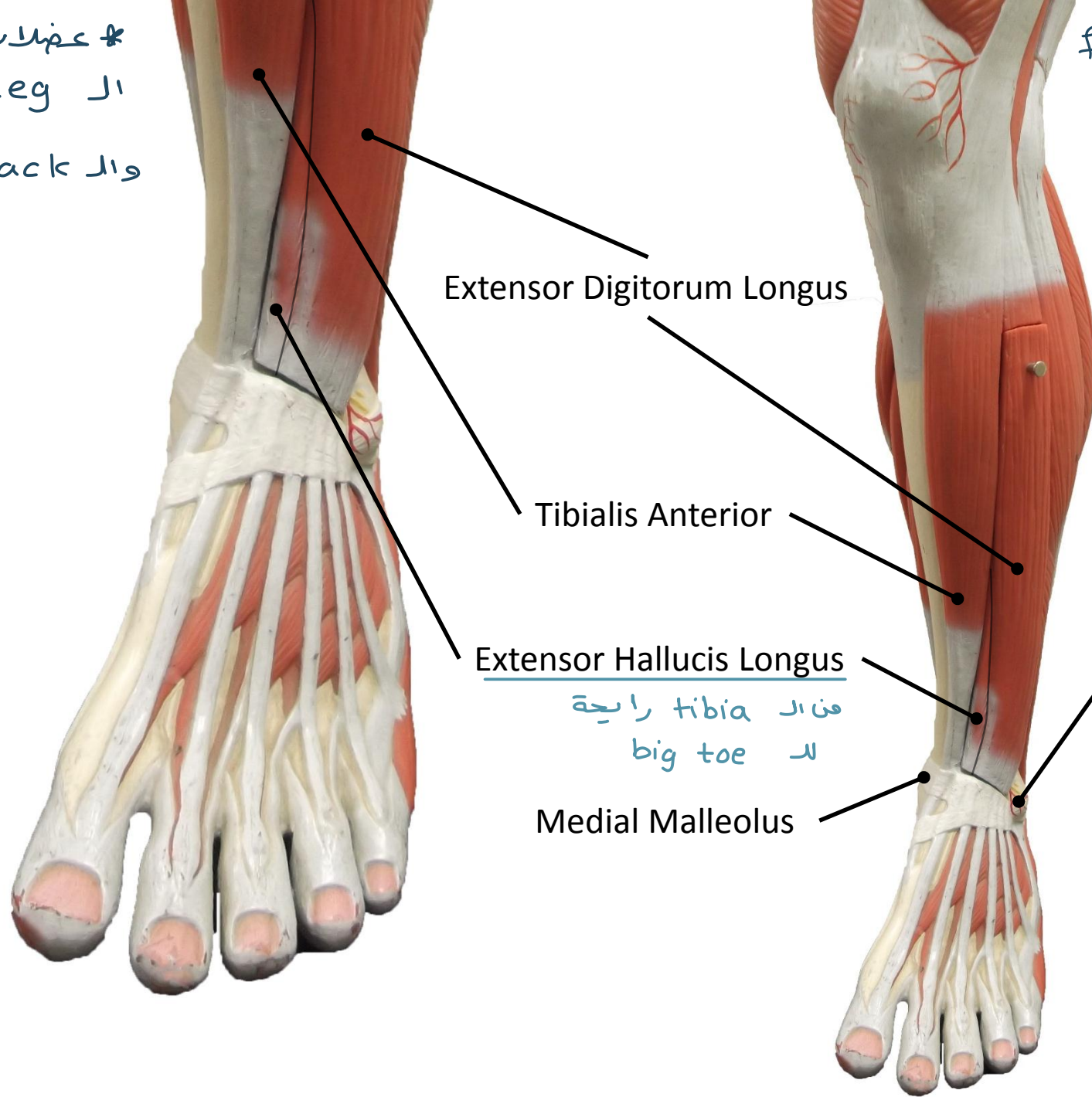
Hamstring muscles







\* عضلات الـ anterior بتاع  
ال leg يكونو extensors  
والـ back يكونو flexors



Extensor Digitorum Longus

Tibialis Anterior

Extensor Hallucis Longus

Medial Malleolus

فناك tibia رابحة  
الـ big toe

Front of the leg muscles

هون العضلات كلها بتكون  
طالعة من الـ

Lateral aspect

لكن الـ medial aspect

بكونو subcutaneous

يعني في موجود عليه عضلات  
خالص، عشان صيدك هاد بكون  
الـ dangerous position

Lateral Malleolus

\* العضلات طالعة من الـ  
Lateral aspect  
الـ anterior aspect

peroneus = fibula كلمة

الدكتور حكا انه خارج يال عن هاي  
العضلة من هاي ال view ف فتقلقى

عضلات ال back of the leg

بى رح يال عن ال  
peroneus longus  
وا ال peroneus brevis

Tibialis Anterior

Gastrocnemius

Soleus

Peroneus Longus

Extensor Digitorum Longus  
(anteriorly)  
راية ال Lateral 4 toes

Lateral compartment of the leg

Tendo-calcaneus

Lateral Malleolus

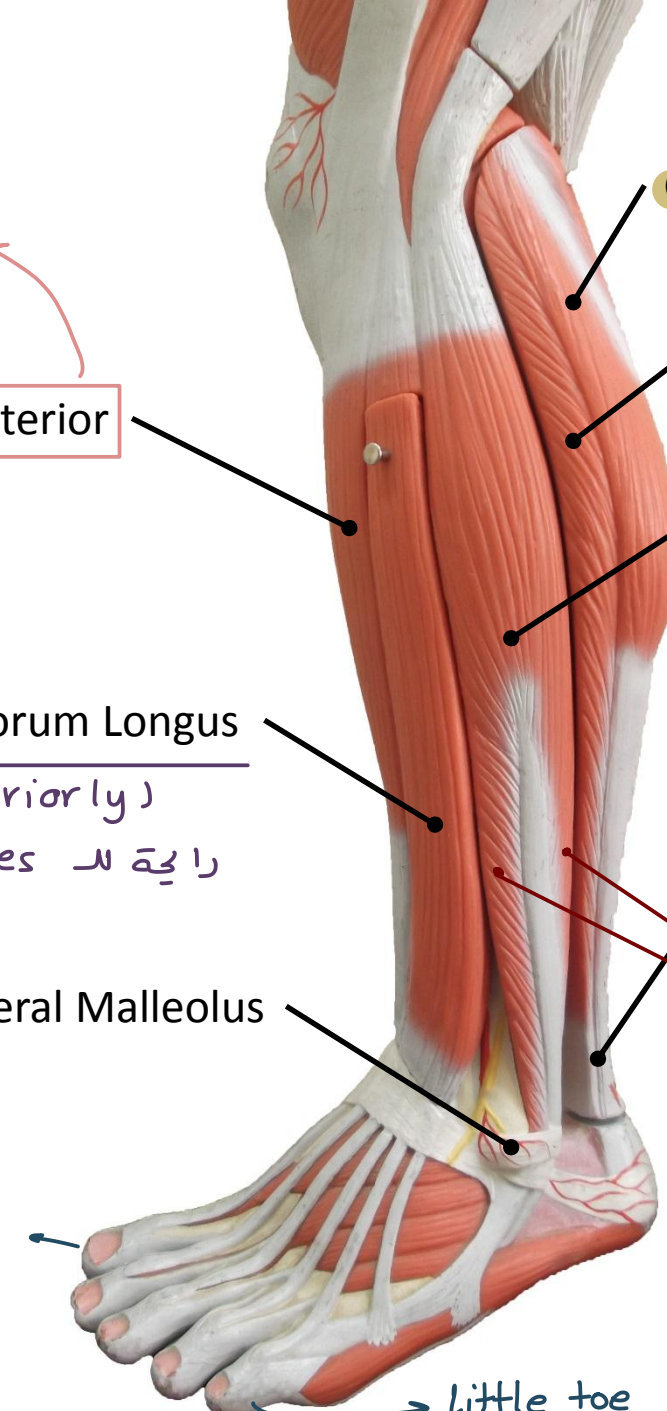
peroneus brevis

big toe

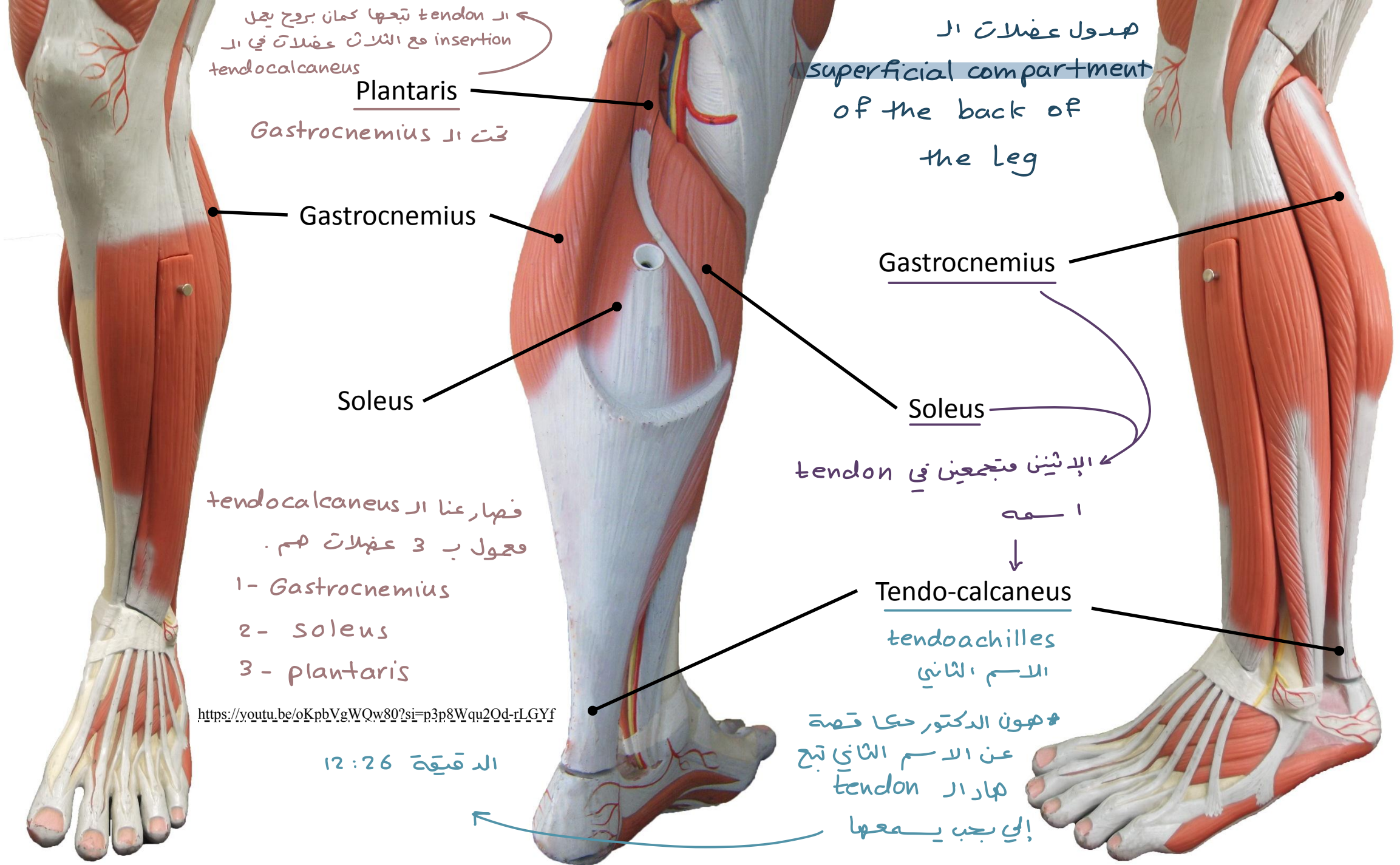
Lateral compartment of the leg  
\* ال tibia في ال lateral compartment  
Longus

peroneus  
brevis

little toe







ار tendon تبجها كمان بروج يعجل  
insertion مع الثلاث عضلات في ار  
tendocalcaneus

Plantaris

تحت ار Gastrocnemius

Gastrocnemius

Soleus

فصار عنا ار tendocalcaneus  
فحول ب 3 عضلات هم .

- 1- Gastrocnemius
- 2- soleus
- 3- plantaris

<https://youtu.be/oKpbVgWQw80?si=p3p8Wqu2Od-rLGYf>

الذقيقة 12:26

هدول عضلات ال

superficial compartment  
of the back of  
the leg

Gastrocnemius

Soleus

الإثنين فتجمعين في tendon

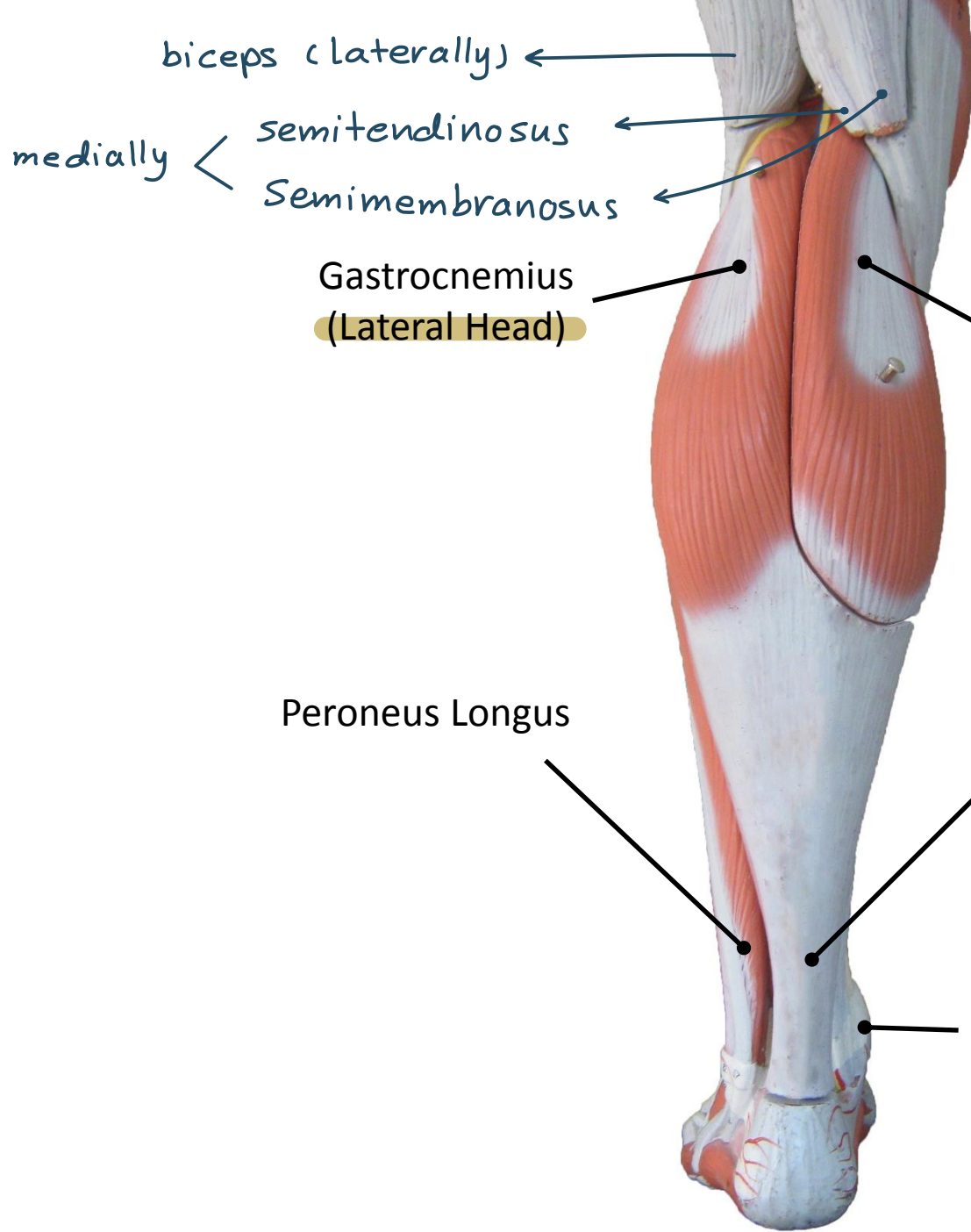
ا هـ



Tendo-calcaneus

tendoachilles  
الاسم الثاني

\* هون الدكتور حكا قصة  
عن الاسم الثاني تبج  
هار ار tendon  
الي بعب يمعها



biceps (laterally) ←

medially < semitendinosus  
Semimembranosus

Gastrocnemius  
(Lateral Head)

كيف عرفت اياها ال medial head و اياها  
Gastrocnemius ال lateral head ال  
من غير ما ا شون ال big toe ؟

Gastrocnemius  
(Medial Head)

1- من خلال ال  
medial malleolus

2- من خلال ال biceps femoris ← laterally  
و ال semitendinosus  
و Semimembranosus < medially

Peroneus Longus

Tendo-calcaneus

Medial Malleolus

Gastrocnemius والجمجمة شئت ال  
plantaris وال soleus وال  
superficial group يعني شئت كل ال

Tibialis Posterior  
ورا ال popliteus

Popliteus  
عقلة من ال  
back of the knee

Flexor Digitorum Longus  
لومشيتة معها ال اقبيها  
نازلة في ال sole يكن  
رايحة لـ 4 lateral toes

Flexor Hallucis Longus  
لومشيتة معها ال اقبيها نازلة  
في ال sole ورايحة ناحية  
ال big toe

Medial Malleolus

→ big toe

